

Beate Strittmatter

# EIN WEITERES FENSTER ÖFFNET SICH – ZAHNSTÖRHERDE VERLIEREN IHRE SCHRECKEN!

Mit dem 90-W-Laser endlich wirklich konservativ behandeln

Another Window opens – disturbing Teeth can finally be treated conservatively

## Zusammenfassung

Die Diagnostik von Zahnstörherden ist von entscheidender Bedeutung im Heilungsprozess, da störende Zähne Rheuma, Allergien, Migräne und alle möglichen Krankheiten verursachen können. Viele Therapeuten haben bisher gezögert, Patienten auf störende Zähne zu testen, weil sie nicht bereit waren, die Verantwortung für den anschließend notwendigen zahnärztlichen Eingriff zu übernehmen. Schließlich und glücklicherweise erweist sich der 90-Watt-Infrarotlaser als äußerst wirksam bei der Behandlung, Entgiftung und Unterdrückung der störenden Aktivität von wurzelbehandelten oder devitalisierten Zähnen und chronischen Entzündungen in zahnlosen Bereichen (NICOs).

## Schüsselwörter

Zahnstörherd, Akupunktur, konservative Behandlung

## Summary

Disturbing field management in the dental area is absolutely crucial in the healing process as disturbing teeth can cause rheumatism, allergies, migraine and all sorts of diseases. Many therapists so far hesitated to test patients for disturbing teeth because they were not willing to take responsibility for the following necessary dental procedure. Finally and fortunately the 90 Watt infrared laser turned out to be highly effective in treating, detoxing and shutting down disturbing activity of root canals, devitalized teeth and chronic inflammation in the toothless areas (NICOs).

## Keywords

disturbing teeth, dental foci, acupuncture, treatment by laser

**I**n den fast 40 Jahren, in denen ich bereits Ohrakupunktur betreibe und auch ausbilde, haben besonders die Zahnstörherde eine bewegende Geschichte. Eigentlich haben nicht **sie** die Geschichte, sondern wir Therapeuten (und Ausbilder). Ich weiß noch ganz genau, wie ich als junge Ärztin in den ersten Jahren meiner Ausbildung neben Professor Frank Bahr auf der Bühne eines großen Hörsaals in Berlin stand und ihn im Brustton der Überzeugung sagen hörte: „Die allermeisten Störherde sind Narben oder auch chronische Entzündungen. Zähne kommen eher selten vor.“ Und so glaubten wir es viele Jahre.

Ich kam über das Thema Zähne erstmals ins Grübeln, als vor etwa 30 Jahren ein Banker mit Hüftproblemen linksseitig zu mir kam. Der Mann war unter 50 und meine orthopädische Untersuchung ergab nichts. Einfach gar nichts! Keine Einschränkung der Beweglichkeit, keine Minderung der Kraft, keine lokalen Druckpunkte. Mir fiel nebenbei auf, dass er eine leichte Entzündung des Zahnfleisches hatte am Eckzahn links unten (Zahn 33) und empfahl ihm, den Zahnarzt doch einmal nachsehen zu lassen.

Nach einer Woche kam der Patient zurück und erzählte mir freudig, er habe diesen Zahn ziehen lassen. Oh mein Gott! Er hatte mich also falsch verstanden!

Ich war völlig entsetzt und überlegte mir schon, ob meine Haftpflicht einen solchen Fehler decken würde – schließlich sind die Eckzähne die wichtigsten Stützpfiler für eine spätere Prothese. Allerdings: Der Mann strahlte mich an und sagte, er sei noch auf dem Zahnarztstuhl (unter der Lokalanästhesie) schmerzfrei geworden und es auch bis jetzt geblieben. Der gezogene Zahn sei übrigens doch auffällig gewesen, obwohl man das in einem vorher angefertigten Röntgenbild nicht hatte sehen können.

Das beschäftigte mich fortan über die nächsten Wochen und Monate, es wollte einfach nicht in meinen Kopf, dass ich mit den Methoden, die wir bis dahin hatten – die Störherdhinweispunkte nach Bahr und Nogier – diesen offensichtlichen Herd nicht hatte finden können.

Dann kam der Vater einer Kollegin als Patient mit einer steifen Schulter. Schulter finde ich sonst sehr gut und schnell zu behandeln, aber all meine Bemühungen in 2 Sitzungen brachten nicht viel Erfolg – peinlich, wenn man den Vater einer Schülerin behandelt. Dann kam er mit dieser Frage: Sein Zahnarzt hätte vorgeschlagen, den Zahn 26 (6. Zahn links oben) zu entfernen, der sei nicht erhaltungswürdig und es sollte eine Prothese gemacht werden. Ob ich dem zustimmen könnte. Ich wunderte mich über diese Frage, hatte ich diesen Zahn bei der Störherdsuche nicht als auffällig entdecken können.

Aber schon damals befolgte ich die Regel:

Wenn der Zahnarzt einen Zahn nicht erhaltungswürdig findet, muss er raus.

Schließlich sind die zahnärztlichen Kollegen ja meistens eher auf der Erhaltungsseite.

Meine Überlegung war auch, dass die teure neue Prothese nicht durch einen Zahn gestört werden sollte, der irgendwann dann doch entfernt werden müsste.

Der Patient kam zur dritten Sitzung und war völlig aufgelöst – bereits bei der zahnärztlichen Lokalanästhesie

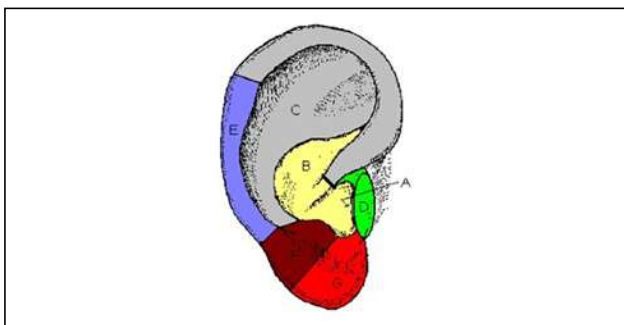


Abb. 1: Frequenzzonen am Ohr nach Nogier (aus [1])

war sein Schulterschmerz plötzlich (!) verschwunden und er konnte die Schulter (die ja eigentlich als „frozen“ galt) ohne Einschränkung anheben! Ich war fassungslos – denn wieder war mir offenbar ein störender Zahn in der Testung nicht aufgefallen. Und ich merkte, wie ich langsam sauer wurde – denn ich erkannte, dass da doch etwas sein müsste, womit wir solche Zahnstörherde erkennen müssten! Ich fragte bei den naturheilkundlich arbeitenden Zahnärzten nach und erhielt nur Antworten, die mir kompliziert schienen und mit denen ich nicht wirklich arbeiten konnte. Aber ich wusste: Hier galt es etwas zu entdecken, das in **unser** Detektionssystem passen würde.

Denn wie heißt es so schön:

Wer nur den Hammer kennt, für den ist jedes Problem ein Nagel.

Ich konnte es nicht erwarten, einen Patienten zu treffen, wo ich wenigsten klinisch erkennen würde, dass ein Zahn Störwirkung hatte. Die passende Patientin kam bald danach: Eine Dame mittleren Alters mit einem stark ausgeprägten Gesichts-Tic, eine immer wiederkehrende und auffällige Anspannung des linken Oberlids. Ich inspizierte im Rahmen der Untersuchung auch den Mundinnenraum. Da war er – der linke vordere Frontzahn hatte ganz offensichtlich eine Fistel, aus der der Eiter lief, dieser Zahn war offensichtlich entzündet und devital. Die Patientin erzählte mir auch, dass der Tic aufgetreten sei, nachdem sie diesen „gelben Punkt“ (die Fistel) über dem Zahn entdeckt hätte.

Jetzt musste ich diesen Zahn doch in unserem System finden, das konnte doch gar nicht anders sein! Aber zu meiner Enttäuschung – wieder nichts. Ich fand ganz klar 2 Narben, sie störten nicht besonders stark, aber der Zahn zeigte sich nicht. Ich legte den Laser mit der Frequenz F (Nogier-Frequenz Zahnbereich) peripher auf, um das Geschehen eventuell zu verstärken – und untersuchte wieder die Hinweispunkte – es änderte sich nichts (Abb. 1). Ich fing an zu experimentieren und fand damals, dass man nur das Setting ändern musste: Laser Frequenz F, die Frequenz der Zähne, **zentral** auflegen (Wegnahme) und dann wie immer mit den bekannten Störherdhinweisampullen die Störherdhinweispunkte absuchen – und schon fand ich ganz andere Störherdhinweispunkte als vorher! Und diese Störherdhinweispunkte zeigten jetzt den Zahnstörherd an – das war damals der Durchbruch in meiner Suche nach verdeckten Zahnstörherden (Abb. 2 u. 3).

Erkenntnis: Störherde und die zugehörigen Störherdhinweispunkte bilden verschiedene „Räume“, je nachdem mit welcher Laserfrequenz man sucht.

Die Entdeckung dieser „verdeckten“ (also nicht gleich sichtbaren) Zahnstörherde gelang mir 1996. Nachdem das System der Testung von verdeckten Zahnherde ausreichend lange und mit Erfolg von vielen Therapeuten angewendet worden war, suchte Frank Bahr eine Laserfrequenz, mit der man solche verdeckten und deshalb mit unseren bisherigen Verfahren nicht auffindbaren Zahnstörherde **direkt** finden kann: Er fand dafür seine eigene schon bekannte Laserfrequenz 7. Da haben wir alle gestaunt. Sie ist tatsächlich die Gegenfrequenz zur bekannten, zum Zahnbereich gehörenden Nogierfrequenz F. Das war die zweite entdeckte Antifrequenz Nogier-Bahr (Abb. 4).

Vorteile: Mit der Bahr-Frequenz 7 kann man verdeckte und damit sehr starke Zahnherde nicht nur diagnostizieren, sondern auch lokal, am Ohr oder an der Zahnwurzel oder der Zahnleerstelle selbst therapieren (wenn der Zahn sich therapieren lässt).

Anmerkung: Es gibt inzwischen 6 bekannte Antifrequenzen Bahr/Nogier, siehe ZAA 3-2021: Strittmatter B. Im Reich der Gegenfrequenzen nach Bahr und was verdeckte Narben damit zu tun haben (Abb. 5).

Bahrs Entdeckung der direkten Zahnfrequenz 7 hatte zur Folge, dass die Entdeckung störender Zähne viel einfacher wurde. Wir konnten ganz klar feststellen: Dieser Zahn stört und jener nicht. Ein wirklicher diagnostischer Schatz.

Seit über 25 Jahren wissen wir jetzt, dass Zähne sich verbergen können und in der normalen Herddiagnostik über die Störherdhinweispunkte nicht auftauchen. Die Entdeckung der „verdeckten“ Zahnstörherde (Bahr-Frequenz 7) konnte diese Herde für uns an die Oberfläche bringen. Dann konnten wir auch feststellen, ob so ein störender Zahn für ein geklagtes Symptom verantwortlich war oder nicht (Resonanz des zugehörigen Symptompunkts am Ohr oder direkt am Organ/Gelenk selbst mit Laserfrequenz 7). Allerdings war danach immer alles verbunden mit Zahnarzt Eingriffen, Kosten, Schmerzen, Einschränkung, Aufwand!

Einem Patienten zu empfehlen, einen äußerlich schönen, im Röntgenbild laut Zahnarzt trotz WF (Wurzelfüllung) „unauffälligen“ Zahn entfernen zu lassen – ein Drama! Manchmal gelang die Entstörung über eine erneute

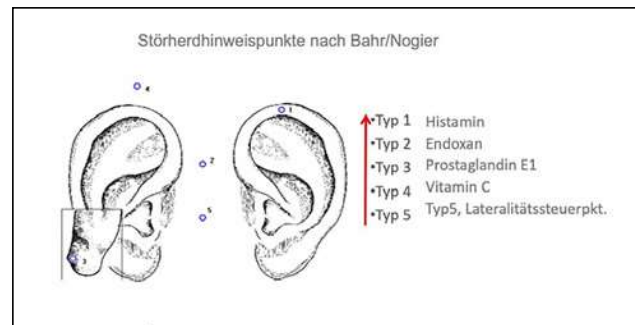


Abb. 2: Störherdhinweispunkte nach Bahr/Nogier

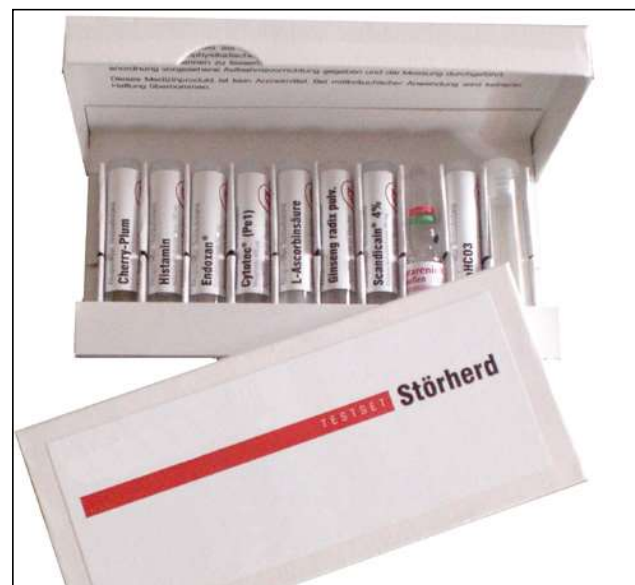

Abb. 3: Störherdhinweispumpullen

Erste Antifrequenzen	
A - 5	
B - 4	
C - 3	
D - 2	
E - 1	
<b>F - 7</b>	<b>Verdeckte Zahnherde</b>
G - 6	

Abb. 4: Erste Antifrequenzen Bahr/Nogier



Abb. 5: QR-Code zum Artikel Im Reich der Gegenfrequenzen, ZAA Heft 3-2021).

Wurzelkanalbehandlung unter dem Mikroskop (Endodontie), aber die ist richtig teuer und nicht in allen Fällen möglich bzw. sinnvoll.

Auf einem Kongress für Kieferchirurgen in Zürich, wohin der Veranstalter mich mit dem Thema Zahnstörherde eingeladen hatte, habe ich es einmal so ausgedrückt: Du findest einen störenden Zahn, der mit großer Wahrscheinlichkeit das geklagte Symptom unterhält. Der Zahnarzt sagt nein. Deine Testung sagt ja. Der Patient entschließt sich, den Zahn entfernen zu lassen. Du als Therapeut stehst wie auf einem sehr hohen Sprungbrett über einem See, das Wasser ist dunkel, es windet, du bist ganz allein und von gegenüber schauen alle Betroffenen, Hauszahnarzt, Hausarzt, Familie des Patienten, wie das ganze ausgehen wird. So war die Situation für mich und alle die es wagten Zahnherde zu suchen noch bis vor zwei Jahren: Immer die Verantwortung übernehmen, mich immer am Ergebnis messen zu lassen. Sehr unangenehm!

Ja wir konnten all die Zeit mit großer Sicherheit nicht nur sagen, **dass** ein bestimmter Zahn stört – wir konnten (und können es immer noch) auch die Verbindung zu einem geklagten Symptom belegen: Wenn die schmerzgeplagte Stelle des Körpers ebenfalls auf die Frequenz 7 mit RAC registrierte, lokal und auch am Ohr, dann konnten wir sicher sein – hier ist ein Zusammenhang und der Verursacher muss der Zahn sein (manchmal auch 2 Zähne). Ein Kollege sagte einmal zu mir, als ich mich über diesen Stress vor so einem Eingriff beklagte: „Ja aber, Sie haben sich doch noch nie geirrt.“ Ja, aber was, wenn doch? Jeder Mensch kann ja mal daneben liegen. Sowie bei der Studentin, Katharina – sie kam mit massiven Unterkiefer Schmerzen rechts, zu mir, 5 gleichzeitig angewandte starke Schmerzmittel halfen nicht. Sie sagte, ich sei jetzt die letzte, die sie aufsuchen würde und wenn ich ihr nicht helfen könnte, würde sie aus dem Fenster springen.

Wissen Sie wie man sich da fühlt? Ich hätte sie gerne weitergeschickt, aber sie war ja schon überall gewesen! Zwei Neurologen, ein Kieferchirurg, der Zahnarzt und andere hatten nichts gefunden und der letzte Neurologe hatte ihr geraten, sich niemals wieder etwas an den Zähnen machen zu lassen (ein Zahn war bereits „probeweise“ gezogen worden, ohne Erfolg). Alle übrigen Zähne waren vital und radiologisch unauffällig.

Was bitte sollte ich hier noch bewirken? Ich musste mich wirklich zusammenreißen, als ich an die Testung ging. Und ich fand etwas! Zahn 44 (4. Zahn rechts unten) gab auf die Frequenz 7 in starkes Störsignal ab. Und jetzt? Ich testete immer wieder – immer das gleiche Ergebnis. In meiner Ratlosigkeit schickte ich sie zu einem auf Zäh-

ne spezialisierten Radiologen. Der rief mich an und sagte, er hätte einen Knochenriss unter dem Zahn entdeckt. Ich entschloss mich, die Verantwortung zu übernehmen und schickte sie zu meinen Lieblingskieferchirurginnen in meiner Stadt zur Entfernung. Die kennen mich schon, denn ich füttere sie immer mit den Ergebnissen vorher/nachher – wenn sie wieder einmal etwas ausgeführt haben, mir zuliebe, was sie sonst eigentlich nicht gemacht hätten.

Die beiden führten ein DVT durch, riefen mich an und teilten mir mit, da sei nichts zu sehen. Zum Glück war ich zu diesem Zeitpunkt schon soweit radiologisch bewandert, dass ich wissen konnte, dass eine CT eine viel höhere Strahlenstärke hat als ein DVT (wobei das DVT eine wunderbare Möglichkeit in Zahnarztpraxen darstellt) – und bat die Kolleginnen um die Entfernung des Zahnes. 3 Tage später war das Mädels ohne Medikamente schmerzfrei.

Solche Geschichten zehren und können mürbe machen. Wenn es nur um einen Wurzelrest geht, der zu entfernen ist, oder um eine Kieferleerstelle, die man chirurgisch nachsaniert – das geht ja noch. Aber Zähne zu entfernen, wo z.B. dann auch eine teure Brücke verloren geht? Es sind nicht nur Schmerzen durch einen Eingriff, der Verlust eines Zahnes – nein, es geht auch oft um ganz viel Geld.

Ich wünschte mir schon so lange eine Möglichkeit, Zähne so entstören zu können, dass sie im Mund bleiben dürfen und kein Unheil mehr anrichten.

Eigentlich hatte ich mangels Vorstellungskraft nicht wirklich daran geglaubt...und dann passierte das: Unser Akupunktur-Jahreskongress Timmendorf 2021: Kollege Uwe Petermann, unser tierärztlicher Ausbildungsleiter, hatte in der Mitte der Woche seinen Vortrag „Zahnstörherde bei rheumatischen Rennpferden“. Spannend, aber der Ausgang war ja eigentlich klar – er schilderte 6 oder 7 Fälle, wo Rennpferde Rheuma bekamen und ausgemustert werden mussten. Nun ist so ein Rennpferd ein Vermögen wert und wer ihm helfen kann und es wieder einsatzfähig macht, verdient tiefste Verehrung (entsprechend ist Petermann bei Pferdehaltern in ganz Europa bekannt). Er beschrieb, dass bei allen dieser Tiere ein Zahnstörherd vorlag. Alle hatten einen sichtbar (!) vereiterten Zahn. Für mich war klar – der holt die Zähne raus und das Rheuma ging weg. Ich fing an, mich bei seinem Vortrag ein wenig zu langweilen, denn ich „wusste ja“, wie das ausgehen würde – bis er etwas sagte, dass mich aufschrecken ließ: Er beschrieb, wie er diese Eiterzähne mit einem **Laser** austerapiert hätte! Und dass diese Pferde alle (!! ) wieder ins Turnier konnten!



Was sagst Du da? Du hast einen dicken vereiterten Pferdezahn (ich schätze den im Vergleich zum Menschenzahn vom Volumen her ca. 8-mal so groß) mit einem Laser austherapiert? Was heißt hier überhaupt austherapiert? Petermann sagte, der Zahn würde aufhören (!) zu eitern und – und das ist das wichtigste: Er würde in der Skala der Störherdhinweispunkte bis ganz nach unten fallen. Und **diese Information** machte mich vollends wach, denn beinahe noch nie hatte ich vorher gesehen, dass ein störender Zahn durch welche Behandlung auch immer die Grenze zu den normalen Störherden im offenen System überschreiten konnte. In den nachfolgenden Abbildungen sehen Sie, wo ein verdeckter Zahnherd, je nach seiner Stärke, zu finden ist. Eben im Frequenzbereich 7, der immer stärker ist als das ganze offene System unter ihm.

Ein störender Zahn bewegte sich bisher durch Behandlung vielleicht mal eine Stufe nach unten, blieb aber dann quasi stehen: Beinahe niemals übersprang er die Grenze zum offenen System. Und plötzlich sollte das möglich sein? Ein bisher absolut seltener Vorgang – bis der 90-Watt-Petermann-Laser zu uns durchgedrungen ist (Abb. 6)!

Beachte: Ein Störherd Typ 5 im Fr.-7-System = stärker als ein Störherd vom Typ Histamin im offenen System!

Es wurden mir bei dieser Vorlesung von Petermann auch 2 weitere Dinge klar:

1. Ich hatte einfach nicht wahrgenommen, dass er einen 90-Watt-Impuls laser benutzt, der 180-mal stärker ist als eine 500-mW-Dauerstrich-Sonde (die zum Akuwave gehört und die auch nicht jeder hat). Faustregel: Je stärker der Laser, desto mehr Photonen am Ort des Geschehens. Und: ein Impuls laser (erkennbar am W hinter der Leistungsangabe) bietet geballte Leistungspitzen, die tiefer eindringen. Dauerstrichlaser sind an der Leistungsangabe mW hinter der Leistungszahl zu erkennen (Abb. 7).
2. Ich hatte all die letzten Jahre, wo Petermann solche erstaunlichen Fälle in Timmendorf vorgebracht hat, offenbar einfach nicht richtig hingehört. Auch als er vor einigen Jahren über 6 Fälle von gerissenen Strecksehnen bei Sprungpferden berichtet hatte (die Sehnen zerreißen beim Verfehlen des Hindernisses an dessen oberer Kante) – solche Fälle sind nur noch gut für den Schlachter. Er jedoch erreichte, dass bei 5 der Pferde die Strecksehnen mithilfe seines Lasers wieder **zusammengewachsen** sind! Die Pferde konnten wieder springen gehen!

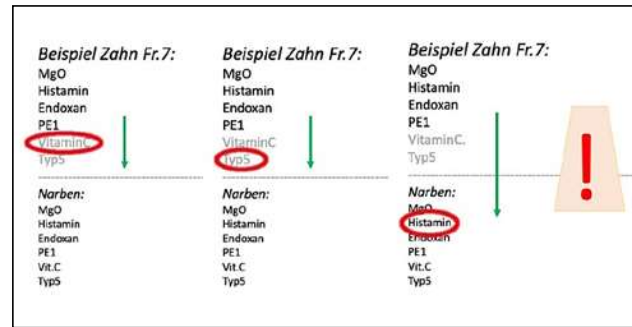


Abb. 6: Ein störender Zahn bewegt sich durch Behandlung nach unten und überspringt die Grenze zum offenen System – der 90-Watt-Petermann-Laser macht das erstmals möglich!

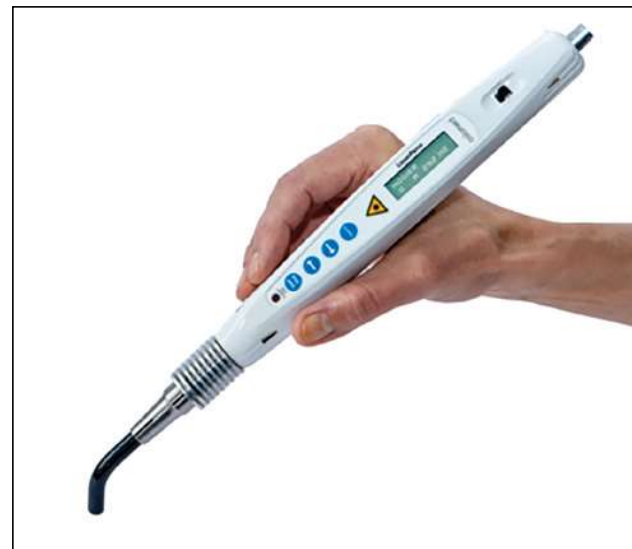

Abb. 7: 90-W-904-nm-Impuls laser nach Petermann

Ich fand das damals zwar phantastisch – kam aber nicht auf die Idee, sowas könnte bei Menschen auch funktionieren.

Meine Leistung: **Ich habe dieses Mal hingehört!** Und habe es für möglich gehalten, dass diese Zahnbehandlung auch bei Menschen funktionieren müsste. Ich war schnell wie der Blitz draußen am Stand und nahm einen der Demolaser in Besitz. Es waren nur 2 da, denn kaum jemand hatte sich bisher für den Petermann-Laser interessiert.

Und ich fing zu Hause sofort an. Zahnfälle hatten wir schließlich genug. Wurde ein verdeckter Zahnherd in Frequenzbereich 7 aufgespürt, dann ging er direkt in die Laserbehandlung (Abb. 8 u. 9).

**Meine Erfahrungen:** Ein Jahr nach diesen aufregenden Erkenntnissen durfte ich auf unserem Jahreskongress in Timmendorf im September 2022 meine ersten Ergebnisse von immerhin einem Jahr Arbeit mit verdeckten Zahnherden und dem Petermann-Laser vorstellen.

Fazit vorweg: Meine anfängliche Begeisterung war nur noch stärker geworden. Ich konnte die Ergebnisse von Uwe Petermann 1:1 nachvollziehen und nachmachen. Wurzelbehandelte störende Zähne konnten jetzt zu über 90% so stillgelegt werden, dass sie nicht mehr durch Störherdhinweispunkte nachweisbar waren – runtergerutscht aus dem Fr.-7-Raum in den offenen Raum, bis sie nicht mehr störten. Die zugehörigen Symptome verschwanden – alle. Denn daran müssen wir uns ja messen lassen, wenn wir sagen „ein Zahn stört“.

Interessant: Wenn man anfängt, den Zahn zu lasern, dann gibt der Patient in vielen Fällen (aber nicht immer) einen Schmerz am Zahnfleisch an, wenn man den Laser aufsetzt. Dieser Schmerz verschwindet, wenn es genug ist mit Lasern. Kollege Gerhard Ullrich wies mich darauf hin, dass außen die sogenannten C-Fasern gereizt würden, die dann nach ausreichendem Lasern schmerzfrei würden.

Wichtig: Auch der zu den Zähnen gehörende Entzündungswert, RANTES fällt ab:

Ein Patient ließ den RANTES-Wert von seinem interessierten Internisten regelmäßig messen: „So wie es aussieht, hat die Behandlung meines Zahns 11 mit Ihrem neuen LASER sehr gut gewirkt. Vor der Extraktion von Zahn 21 war

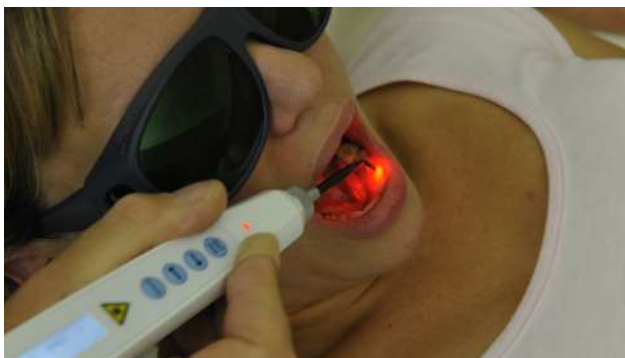
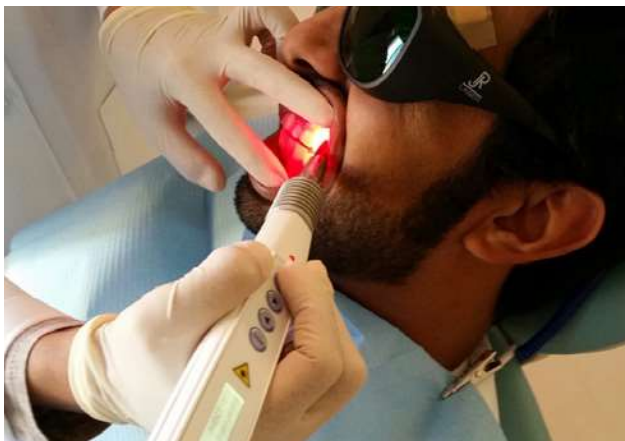
Abb. 8 u. 9: Laserbehandlung eines Zahnstörherdes mit dem 90-W-904-nm-Impuls laser

bei mir der RANTES im Serum einmal 92,1 und einmal 64,5 ng/ml (Referenzbereich: < 30) (Kommentar auf dem Laborbericht des IMD Labor Berlin: Der Normwert von < 30 ng/ml bezieht sich auf die Fragestellung „Systemische Entzündung bei Va. Kieferostitis/ NICO“.) Nach der Extraktion von 21 war der RANTES bei 33,1. Bei einer weiteren Blutentnahme 3 Monate später am 31.08.2021 war der RANTES bei 55,7 (wieder gestiegen). Die Behandlungen mit Ihrem neuen LASER erfolgten zwischen dem 26.10. und dem 23.11. Die letzte Blutentnahme für RANTES war am 08.12.2021. Ergebnis: 20,0 ng/ml. Mein Internist, Herr Dr. B. ist hoch erfreut (Mit Tendenz zu „begeistert“.)

## Interessante Fallbeispiele

**Architekt, 45 Jahre, Leistungssportler, Leisten-schmerz.** Re Frontzahn stört (das war schon vor 4 Jahren, also vor dem 90-Watt-Laser) Ich veranlasse Endodontie. Endo erfolgreich, Zahn stört nicht mehr, Schmerz weg. Kürzlich kommt er wieder, Leisten-schmerz wieder da, die Endo hatte offenbar ihre Endzeit erreicht. Einsatz 90-Watt-Petermann-Laser → Schmerz weg, Zahn störungsfrei. Es waren 4 Lasersitzungen nötig.

**Patient, 50 Jahre, Schulterschmerz neu aufgetreten** und therapieresistent. Ich fand bei der Testung Zahn 36 im verdeckten System mit Fr. 7 auf Histamin. Also sehr stark störend. Der Zahn war **nicht** wurzelbehandelt. Der Kältestest war negativ, also war der Zahn offenbar ohne Schmerzen zu verursachen, abgestorben. Da auch der Schulterpunkt am Ohr und die Schulter selbst auf die Zahnfrequenz 7 reagierte, war der Zusammenhang zum Zahn klar. Versuchsweise mit Fr. 7 (90Watt) gelasert – der Zahn reagierte, wurde in den darauffolgenden Testungen immer weniger störend, bis er ins offene System „fiel“. Der Schulterschmerz war schnell weg.

Was war hier passiert? Offenbar war hier ein Zahn leise abgestorben. Das passiert durchaus öfter. Solche Zähne sind anfangs unauffällig und wenn eine Entzündung beginnt, spürt der Patient den Zahn zunächst nicht, ein dadurch ausgelöstes Symptom aber schon. Wie geht man als Nicht-Zahnarzt damit um?

Ich schickte den Patienten zum Zahnarzt mit der Frage, ob er eine Wurzelbehandlung in Betracht ziehen würde. Der Zahnarzt lehnte das (noch) ab – er wollte gerne warten, bis der Zahn im Röntgen (!) auffällig würde. Nun, das kann dauern. Denn wir wissen heute, dass in der Regel erst dann, wenn 40% der Knochensubstanz weg sind, radiologische Zeichen sichtbar werden (Untersuchungen Dr. Johann Lechner, München und Dr. Dirk Hör, Niederlinxweiler).

Was also tun bis dahin? Ganz einfach: Wenn der Zahn soweit gelasert ist, dass er im Störherdtest nicht mehr auffällig ist, kann man (muss man) das dann wohl zunächst so lassen. Wenn jedoch ein weiterer Schub des Verfalls bei so einem nicht wurzelbehandelten Zahn beginnen sollte, könnte er wieder anfangen zu stören. Deswegen sollte man dem Patienten in so einem Fall raten sich halbjährlich vorzustellen, um den Zahn auf Störwirkung überprüfen zu lassen und evtl. mit dem Laser erneut einzugreifen.

Aus dem obigen Fall ergeben sich zwei weitere Fragen:

**1. Was passiert eigentlich bei dieser Laserung**, also was „macht“ der Laser? Ich selbst gehe nach meinem heutigen (vorläufigen) Wissensstand davon aus, dass die hohe Photonendichte des 90-Watt-Lasers Bakterien abtötet und damit die Zerfallsprozesse stoppt. Gleichzeitig wird eine Entzündung gebremst und noch etwas scheint abzulaufen: die Schrumpfung von pathologischem Eiweiß und Schwellung (Uwe Petermann nennt das Demarkation). Das muss man annehmen, wenn man sieht, dass auch ein nicht wurzelbehandelter Zahn soweit entstört werden kann, dass er stumm wird und einfach nur noch störungsfrei „anwesend“ ist. Bestärkt wird diese Annahme durch meine eindrucksvollen Erlebnisse mit dem Petermann-Laser bei Meniskusschäden – siehe Fallbeschreibung unten.

**2. Was macht man, wenn man im Test einen nicht wurzelbehandelten Zahn als Störherd findet?**

Hier darf man davon ausgehen, dass ein Entzündungs- oder Zerfallsprozess abläuft, der vom Patienten nicht wahrgenommen wird (außer vielleicht durch ein zugehöriges Symptom). Wie oben beschrieben, kann man unter RAC-Kontrolle lasern und schaut, ob der Zahn bis zur nächsten Sitzung weniger stört. Und vor allem natürlich, ob das vom Zahn ausgelöste Symptom aufhört. Ich würde hier aber immer lege artis die Zahnkanäle von infizierter Masse befreien lassen, sprich Wurzelbehandlung oder Endodontie unter dem Mikroskop (im Backenzahnbereich wegen der teils komplizierten Wurzelsituation immer zu empfehlen, aber wie gesagt – teuer). Danach unbedingt den Patienten wieder einbestellen, um zu prüfen, wo der Zahn jetzt steht – ob er an Störwirkung verloren hat und sich nach unten bewegt. Bei Bedarf mit Petermann-Laser drangehen, solange, bis er **gar nicht mehr** stört.

Früher (**vor** dem Petermann-Laser) war so eine Situation für mich wirklich quälend – der Verursacher für

einen Schmerz bzw. Symptom war gefunden, der Zusammenhang belegt (Fr. 7 auch auf dem Symptompunkt bzw. der betroffenen Körperstelle) – und ich konnte eigentlich nichts machen! Eine Wurzelbehandlung/Endodontie hätte wenigstens die Bakterienlast gesenkt – aber allein, wenn so ein Zahn eine Keramikkrone hat, ist der Kältetest schon nicht mehr verwertbar und kein Zahnarzt wird sich dann auf eine Wurzelbehandlung einlassen.

Ich habe einige Fälle gesammelt, wo ich dann doch mutig war und einen „unauffälligen“ Zahn anbohren ließ, wie z.B. bei der 60-jährigen Patientin, die ich schon lange kannte und die mit einem verdächtigen, nie dagewesenen Rückenschmerz auftauchte. Ich fand als Ursache einen solchen „unauffälligen“ Zahn – Zahn 24. Ich ließ sie, um ganz sicher zu sein, tatsächlich noch 2x kommen, obwohl sie 2 Std. Anfahrt hatte. Schließlich wurde der Zahnarzt gebeten, die Füllung des Zahnes zu entfernen – und siehe da, die Pulpa war bereits (symptomlos) vereitert. Wie oben erwähnt sind solche Entscheidungen besonders unangenehm – man kann sich ja auch mal irren.

**Aber damit ist jetzt Schluss – der Laser hätte auch dieses Problem gelöst und ich bin so dankbar dafür!**

Zur Erinnerung den Kollegen, die jetzt ungläubig den Kopf schütteln: Uwe Petermann berichtet Jahr für Jahr von vereiterten Pferde Zähnen, die Rheuma auslösen und die er einfach mit dem 90-Watt-Laser stilllegt, bis das Rheuma weg ist. Dieses Jahr erzählte er mir sogar von einem in die Kieferhöhle durchgebrochenen eitrigen Zahnprozess – der Laser hätte das vollkommen ausgeheilt. Der Mann hat einfach Nerven!

## Implantate

Wir finden in der Testung oft **Peri-Implantitiden**, das sind in der Regel apikale Entzündungsprozesse. Der Endodontologe Dr. Dirk Hör hat hierzu Arbeiten verfasst (er hat auch ein Lehrbuch zur Endodontie geschrieben) – und sagt, dass ein nicht unerheblicher Teil der Implantate (oft asymptomatische) Entzündungen ausbildet. Diese betreffen sowohl Titan- als auch Circon-Implantate (obwohl letztere natürlich die am besten verträglichen sind). Wie gefährlich chronische Entzündungen im Mund-Kiefer-Bereich sind, haben schon vor Jahren Studien gezeigt: Sie verdoppeln die Gefahr für Herzinfarkt und Schlaganfall.

Was mich seit 2 Jahren, seit ich den Petermann-Laser habe, besonders glücklich macht: Ich hatte noch keine Periimplantitis, die nicht ausgeheilt wäre! Ich kann gar

nicht ausdrücken, wie unglaublich ich das finde! Inzwischen schicken mir Zahnärzte und Kieferchirurgen solche Fälle mit der ausschließlichen Aufgabe, diese Entzündung zu beseitigen. Denn welche Möglichkeit hat der Implantateur nach Auftreten einer solchen Entzündung? Implantat lassen (gefährlich für den Patienten) oder Implantat raus holen (sehr aufwendig, unangenehm und teuer).

Ein Luxemburger Kollege mit einem großen Zahnzentrum, den ich auf meinen eigenen Ohrakupunkturkursen kennengelernt habe, hat den Laser inzwischen ebenfalls angeschafft. Und er fragt mich, **wo genau** er lasern solle? Meine Antwort: Junge komm endlich bei mir vorbei und lerne ordentlich RAC. Das beschreibt am besten, worauf es beim Lasern ankommt: die genauen Stellen zu finden. In der Regel apikal und bei WF-Zähnen über der betroffenen Wurzel – eben da wo der RAC es anzeigt. Aber auch ohne RAC kann man den Laser benutzen, dauert dann eben ein wenig länger.

Ich selbst habe schon viele Jahre ein Circon-Implantat im linken Unterkiefer, das eines Tages mit einer Entzündung auffiel – **nur** labial (also nach vorne). Die Keimbepstimmung ergab einen ernüchternden Befund, die Kieferchirurgin machte mir keine Hoffnung, dass sie das operativ ausschaben könnte, ohne den Knochen zu sehr zu schwächen, ein bei ihr eingesetzter Laser bewirkte nichts. Ich konnte immer sehr genau sagen, wann die Aktivität groß war – es roch entsprechend und man konnte auch Sekret sehen. Was meinen Sie habe ich als erstes mit dem starken Laser gemacht? Sondenabdeckung drauf (die muss man immer verwenden) und gelasert! Ich brauchte sage und schreibe nur eine einzige Sitzung, bis alles weg war!

*Persönliches Fazit:* Ich hätte mir den Laser schon für mich ganz alleine zugelegt! Und ich kenne inzwischen auch Kollegen, die gar nicht mehr in der Praxis arbeiten, den Laser aber für sich und Freunde erworben habe, denn Zahnherde und andere Malaisen kann man ja immer mal bekommen. Wenn einer aus der Gruppe ein Problem hat, kann er den Laser benutzen. Ich finde das ökonomisch! Selbst Patienten verstehen was der Laser kann und einigen habe ich schon dazu verholfen – solche, die eine weite Anfahrt zu mir haben und die verantwortungsvoll damit umgehen.

### Wann funktioniert der Petermann-Laser nicht und woran merkt man das?

Zunächst einmal setze ich hier voraus, dass jeder Therapeut gerade bei vorliegenden Zahnstörherden die Störherdhinweispunkte immer wieder neu mit der Fr. 7 absucht. Dies

geschieht um zu prüfen, ob und wie weit die Störung abgesunken ist, d.h. durch einen niedrigeren Störherdhinweispunkt (und der zugehörigen Substanzampulle) zu finden ist, siehe oben Abb. 6. Funktioniert diese Abwärtsbewegung von Sitzung zu Sitzung – wunderbar, dann läuft es in Richtung Heilung. Das zugehörige Symptom sollte spätestens nach drei Sitzungen verbessert oder verschwunden sein – auch wenn der Zahn selbst evtl. noch länger gelasert werden muss, damit er nicht mehr stört („nicht mehr stört“ heißt, dass er nicht mehr durch Störherdhinweispunkte angezeigt wird).

Wenn der Zahn aber (wie das früher fast immer war) auf seiner Stärke im verdeckten Fr.-7-Bereich stehen bleibt, und wenn das zweimal hintereinander passiert – dann stimmt etwas nicht! Entweder man hat einen Zahn übersehen, der noch stärker stört als dieser hier – ablesbar an den obersten Hinweispunkten, MgO oder Histamin (im Fr.-7-System).

Oder der Zahn selbst hat ein Problem, das einen Therapieversuch mit Laser ins Leere laufen lässt: z.B. eine Längsfraktur oder eine „Via falsa“. Eine Längsfraktur kann durch Fehlbelastung oder ein Trauma (Kirschkerne oder Steinchen im Essen) entstehen, aber auch durch das Abfüllen des Wurzelkanals unter (notwendigem) Druck. In diesem Fall werden immer wieder neue Bakterien aus dem Mundraum in den Pulpenraum und die AlveolarKanäle eindringen und damit den Entzündungsprozess weiter unterhalten. Der erste Patient, bei dem ich das gesehen habe war leider ich selbst – nach der Entfernung des sauber endodontisch versorgten Zahnes war die Längsfraktur im Sonnenlicht deutlich zu sehen. Unter einer Krone ist so eine Fraktur von oben leider meistens nicht zu erkennen.

Wurzelbehandelte Zähne sind mangels Durchsetzung mit gesundem organischem Material nicht mehr elastisch, eher fein wie China-Porzellan. Da können die schonmal wie oben beschrieben bei der Wurzelfüllung oder Endofrakturen.

Eine Via falsa bedeutet, dass ein Instrument oder eine Wurzelfüllung den Pulpenraum verfehlt hat und eine Öffnung zum Peridontalspalt geschaffen wurde → ideale Eintrittspforte für Bakterien, ein solcher Zahn wird auch auf den starken Laser nicht besser werden (Abb. 10) und der Zahn muss letztlich entfernt werden.

Konservativ (Laser) wird auch nicht funktionieren bei riesigen im Einzel-Röntgen sichtbaren Herden, hier dürfte der Körper nicht mehr in der Lage sein, so etwas aufzulösen. Insbesondere wenn man einen weißen Kalksaum um den Herd herum sieht, als Versuch den Herd abzu-



grenzen, würde ich so einen Zahn lieber schnell entfernen lassen.

**Fehlendes Vitamin ersetzen!**

Bitte nicht vergessen, das zum Zahn zugehörige Vitamin/Spurenelement schon zu Anfang auszutesten! Eine Entdeckung von Bahr: mit der Störherdampulle, mit der man den Zahnherd findet und natürlich mit Fr. 7 (wenn es ein verdeckter Herd ist) in der Oberflächenschicht nach den Vitaminpunkten suchen und das zugehörige Vitamin in ausreichend hoher Dosierung verordnen (also mehr als auf der Empfehlung des Beipackzettels) (Abb. 11).

**Andere Einsatzbereiche**

Niemals hätte ich gedacht, dass der 90-Watt-Laser noch andere eindrucksvolle Einsatzbereiche haben könnte. Manchmal entdeckt man wichtige Dinge völlig durch Zufall:

Ich hatte den 90-Watt-Laser erfolgreich bei einer Patientin und ihrem Zahnstörherd eingesetzt, als eines Tages ihr sie begleitender Ehemann mich aufgeregt bedrängte, ich solle hier und jetzt was für sein Knie machen (der Patient war gar nicht eingeplant) – er hätte sich nämlich den Innenmeniskus zerrissen und die OP sei schon angesetzt und er hätte Todesangst vor der Operation und ob ich nicht was mit dem Laser machen könnte.

Ich muss etwas dumm aus der Wäsche geschaut haben, weil ich das Gerät bis dahin gar nicht „in Verdacht“ hatte, noch etwas anderes zu können außer Zähne (manchmal ist man wirklich eingeschränkt im Denken).

Ich fragte ihn tatsächlich, was er denn denken würde was ich tun könne – und er zeigte auf meinen Laser und sagte laut „Halten Sie den doch einfach mal dran!“ Na gut dann... Alles immer schön unter RAC-Kontrolle – hielt ich den Laser bei leichter Kniebeugung auf den inneren Kniegelenkspalt. Solange bis der RAC aufhörte. Und das gleiche am Ohr. Nach weiteren Störungen konnte ich gar nicht schauen, denn dieser Mann stand nicht auf unserem Plan und der nächste Patient wartete bereits.

Und was will ich sagen? Er stand auf und war fast schmerzfrei. Und die Rötung und Schwellung war zurückgegangen!

2. Sitzung: Er erzählte mir, er habe bereits schmerzfrei 3 km spazieren können.

3. Sitzung: Er erzählte mir, er sei völlig schmerzfrei und der OP-Termin sei abgesagt.

Dieser Fall gab mir die Idee, dass der starke Laser krankes Eiweiß schrumpfen muss (wie bereits oben erwähnt nennt Petermann das Demarkation).

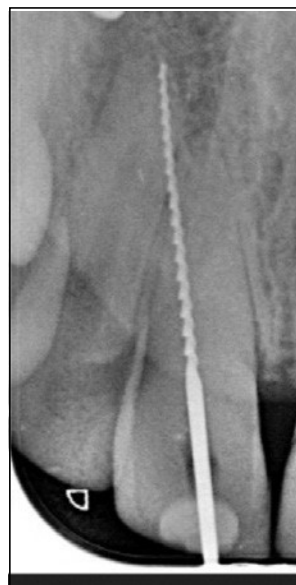

Abb. 10: Beispiel Via falsa

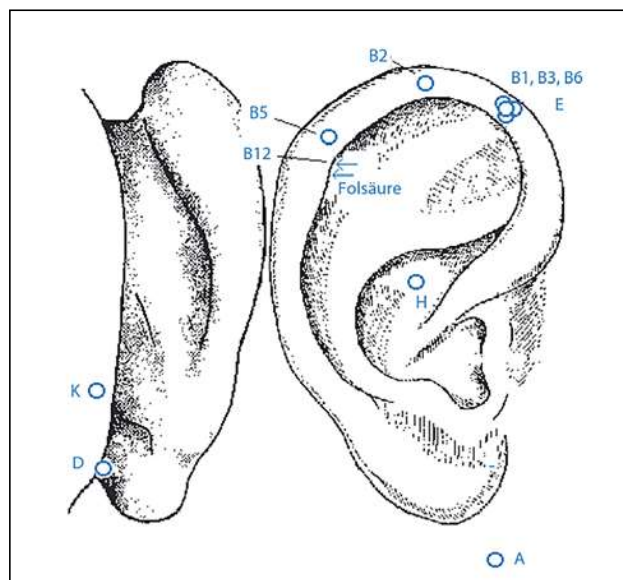


Abb. 11: Vitaminhinweispunkte nach Bahr (aus [1])

Bei dieser dritten Sitzung suchte ich das Gerät und fragte meine Helferin, wo es sei – da sagt der Patient schelmisch „Sie meinen den Laser, den ich gerade in meinen Kofferraum gepackt habe...“ So sehr hat er seinen Wert schätzen gelernt (und wusste ja auch genau, was er tun musste sollte das Knie wieder anfangen zu schmerzen).

Um den Fall komplett zu machen: Ich habe ihn natürlich angewiesen, welche Maßnahmen er ergreifen müsste, sollte er mal eine Blockade im Knie erleben, der Innenmeniskus war schließlich immer noch in Teilen vorhanden – aber eben schmerzfrei. Dieses Erlebnis hat übrigens mein eigenes, aus 6 Jahren Orthopädie mitgebrachtes Narrativ ins Wanken gebracht, man müsste nach einem Meniskus-

schaden immer operativ aufräumen. Muss man eben offenbar doch nicht immer...

Der Patient danach hatte eine 1,5 cm große Zyste unter dem inneren Kollateralband des rechten Kniegelenks, einen ganzen Sommer lang hatte er sich schon rumgequält, tagsüber konnte er Sport machen, nachts fing die Zyste an, zu schmerzen (da saugte sie sich offenbar wieder mit Flüssigkeit voll). Die Laserbehandlung brachte in wenigen Sitzungen völlige Beschwerdefreiheit, ein operativer Eingriff konnte abgesehen werden.

Der Laser funktioniert auch bei Tieren – hier in der Abbildung die Laserbehandlung einer Katze, deren Zähne

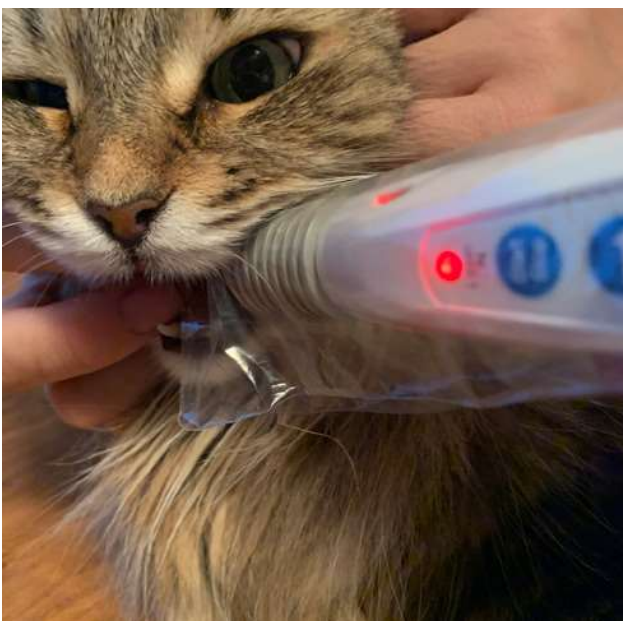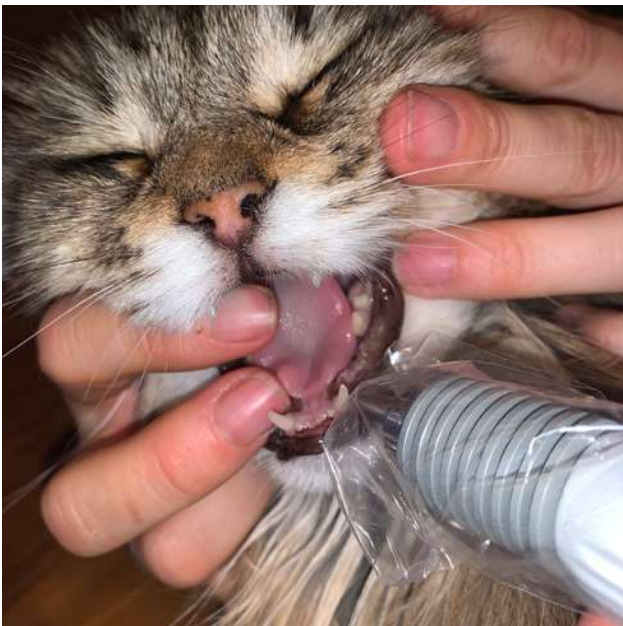


Abb. 12 u. 13: Katze von Freunden mit Zahnproblemen wird erfolgreich gelasert

sich immer wieder entzünden (entzündet haben, denn sie wurde von mir auch durch Laser an den Ohren immun-gestärkt) (Abb. 12 u. 13).

Inzwischen haben wir zwei dieser Laser, da er in allen Räumen jeden Tag benutzt wird. Die Patienten kommen wegen ihrer Zähne oft stundenlang zu uns gefahren. Das könnte man ändern, wenn noch mehr Kollegen sich den Laser zulegen würden. Einige haben ihn bereits, dort schicken wir Patienten dann hin.

Für Patienten ist auch ein langer Weg eine einfache Rechnung: Kosten Zahnarzt, Schmerzen, Verlust von Brücken und sonstigen Einbauten, evtl. Implantate etc. Da kommen oft schon durch den Verlust von einem einzigen Zahn ein paar tausend Euro zusammen.

Wir sagen Patienten meistens: Lassen Sie das ca. 5x machen. Behandlungspreis pro Lasersitzung: ca. 1% vom Laserneupreis, also ca. 45,-. Jeder Laie kennt Zahnarztkosten und weiß sofort, dass das ein guter Deal ist (dazu kommen die Kosten für die Akupunkturtestung, Untersuchung, Beratung).

Nach meinem Vortrag in Timmendorf im September 2022 über meine Erfahrungen mit dem 90Watt-Laser bei Zahnstörherden gab es eine regelrechte „Erweckungsbewegung“, da viele Kollegen, die sich bisher nicht so an die Zähne getraut hatten wegen der oben beschriebenen unangenehmen und eingreifenden Entscheidungen, jetzt ihre neuen Möglichkeiten erkannten – für ihre Patienten, für ihren Therapieerfolg und für sich selbst.

Und bereits im Heft 1-23 dieser Zeitschrift kamen in Vorworten und Berichten aus den anderen Vereinen (EATCM/IMON) begeisterte Reaktionen, von denen ich Ihnen das Grusswort von Dr. Uwe Petermann erneut abdrucken möchte – denn es zeigt eindrucksvoll seine Beteiligung an der Entwicklung und dem Ausbau des 90Watt-Lasers und gibt Einblick in seinen Tierärztlichen Alltag:

**Dr. Petermann:** *Es ist mir eine große Freude, dass ich etwas zu der wunderbaren Renaissance des 904-nm-Impulslasers beitragen konnte. Mein erster „großer“ Laser war in den späten 80er-Jahren ein „Multimed“ von Reimers und Jansen (RS). Er hatte bereits 2 Laser-Griffel mit je 30 Watt Impulsleistung bei 904 nm Wellenlänge. Das waren also echte IMPULSLASER. Aufgrund der wissenschaftlichen Untersuchungen über den Laser war mir von Beginn an klar, dass der Laser nicht nur zur Stimulation der Akupunkturpunkte sinnvoll einzusetzen sei, sondern auch zur lokalen Behandlung von alteriertem Gewebe.*

*Ich habe so bei meinen Tierpatienten von Anbeginn lokale Lasertherapie mit Laserakupunktur kombiniert. Das hat sich bei*

vielen Erkrankungen, wie Arthrose, Spondylose, Muskel- und Sehnenkrankungen als sehr wirksam herausgestellt und den Effekt der Akupunktur und speziell auch der Ohrakupunktur der entsprechenden Gelenke deutlich verbessert. Da ich auch noch einen Dauerstrichlaser zur Therapie nutzte, musste ich sehr schnell feststellen, dass die therapeutischen Erfolge damit nicht zu erzielen waren.

Da bei meinen fast ausschließlich chronischen Patienten die Störherdbehandlung immer die zentrale Rolle spielte, wurden selbstverständlich auch die gefundenen Narben- und Zahnstörherde lokal mit dem Laser behandelt. Hier zeigte sich speziell bei den Pferden, dass die vorhandene Leistung von 30 Watt häufig nicht ausreichte, um die Herde zur Ruhe zu bringen. Aus diesem Grund wurde auf meine Anregung hin innerhalb kürzester Zeit vom Hersteller Reimers und Jansen (RJ) der 90-Watt-Laser entwickelt. Aber auch hiermit gab es noch Probleme, die gelöst werden wollten. Die Laserfrequenzen waren zu niedrig, um ausreichende Joule-Mengen in angemessener Zeit in das Gewebe zu transportieren. So insistierte ich weiter bei RJ und nach und nach konnten immer höhere Frequenzen technisch realisiert werden (D', E', F') und schließlich auch die Entzündungs- und Störherdfrequenz A' mit 37376 Hz (Nogier A' = 292 Hz,) sowie die hohe Frequenz Bahr 7' mit 38.368 Hz (zuvor 299,75 Hz), bei denen der Laser jeweils 64-mal mehr Energie pro Zeit abgibt als bei den ursprünglichen Frequenzen (ab einer Frequenz von 10.000 Hz wird die Impulsbreite von 200ns wegen einer möglichen zu starken Erwärmung auf 100ns gesenkt).

## Quellen

- [1] Strittmatter B: Taschenatlas Ohrakupunktur nach Nogier/Bahr. 7. Auflage. Stuttgart: Thieme; 2023.

Inzwischen habe ich bei vielen tausend Pferden und Hunden Zahnstörherde mit dem Laser erfolgreich therapieren können, ca. 30% verdeckte Zahnstörherde (mit der Frequenz Bahr 7') und 70% normale Zahnstörherde (Frequenz Nogier A'). Aber auch zahlreiche Zahnherde, die in die Kieferhöhle durchgebrochen waren, konnten auf diese Weise austherapiert werden. Ich kann mich nicht entsinnen, dass in den letzten 20 Jahren ein Pferd zum Spezialisten zur Zahnextraktion überwiesen werden musste.

## Fazit

Zahnstörherde waren schon immer schlimm für den Menschen und sind es noch. Sie müssen entdeckt werden – wegschauen ist keine Alternative. Die DAA vermittelt ab Stufe 3 Ohrakupunktur, wie die Testung funktioniert. Für die Therapie gibt es jetzt auch für uns Humanmediziner endlich eine Antwort. ■

DANKE UWE PETERMANN!

Hier verbirgt sich ein Info-Film über Zähne für Patienten:



Dr. med. Beate Strittmatter  
 FA Allgemeinmedizin, Naturheilverfahren  
 Sportmedizin, Akupunktur  
 Ausbildungsleitung Ohrakupunktur der DAA  
[www.beate-strittmatter.de](http://www.beate-strittmatter.de)